



PERELMANSFUND.RU

ФОНД
им. М. И. Перельмана

**Премия
имени академика
М. И. Перельмана**

*Номинация
«За проведение уникальной операции»
2017 год*

Левченко Евгений Владимирович



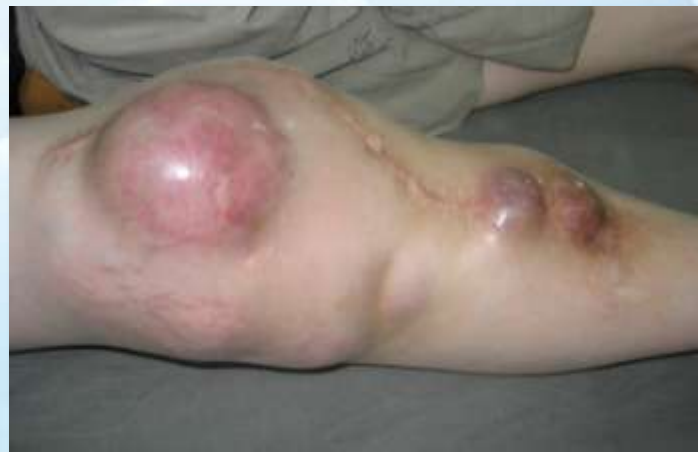
Заведующий хирургическим торакальным отделением,
доктор медицинских наук, профессор

- Заведующий и научный руководитель отделением НМИЦ онкологии им. Н.Н. Петрова,
- Автор 133-и научных работ, 12-и патентов на изобретения, член правления Мультидисциплинарного Общества торако-абдоминальных онкологов, член правления Ассоциации Торакальных Хирургов России, член Международной Ассоциации по Изучению Рака Легкого (IASLC), Европейского Общества Кардиоторакальных Хирургов (EACTS), Европейского Общества Хирургической Онкологии (ESSO).

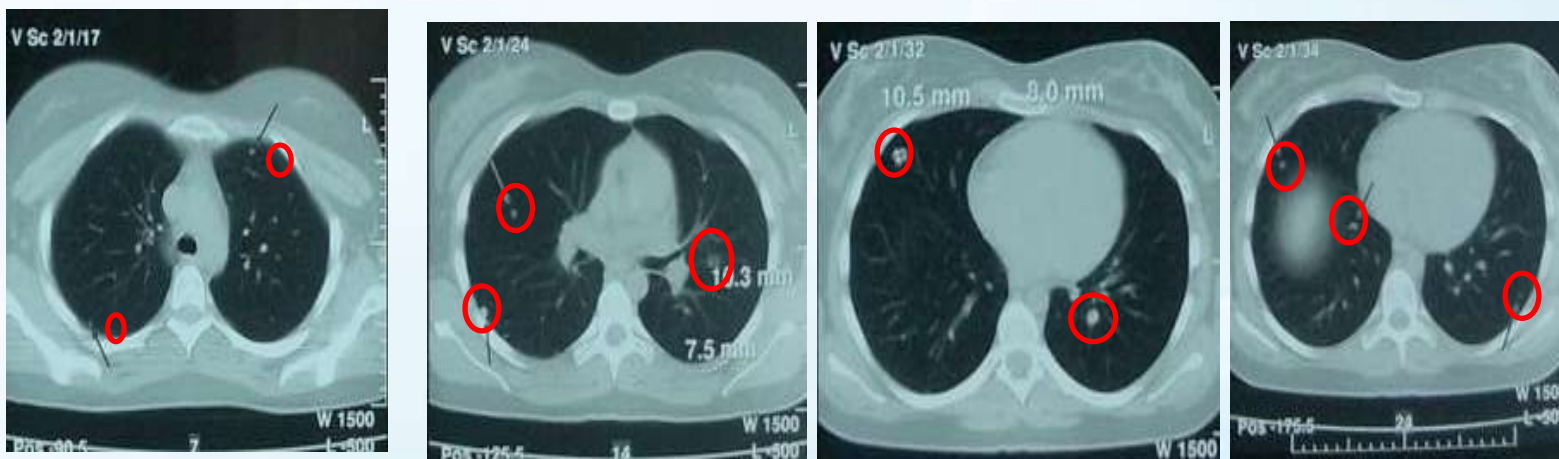
Пациентка А., 16 лет,

Ds: Остеосаркома правой большеберцовой кости. Состояние после комбинированного лечения (12 циклов ПХТ + операция) в 2006 – 2007 году.

- Май 2008 года – локальный рецидив заболевания и множественные МТС в легких
- 05/08/2008 – экзартикуляция правой нижней конечности



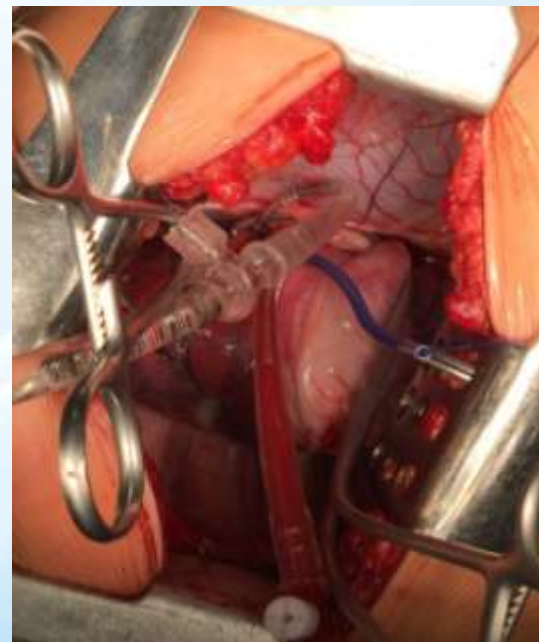
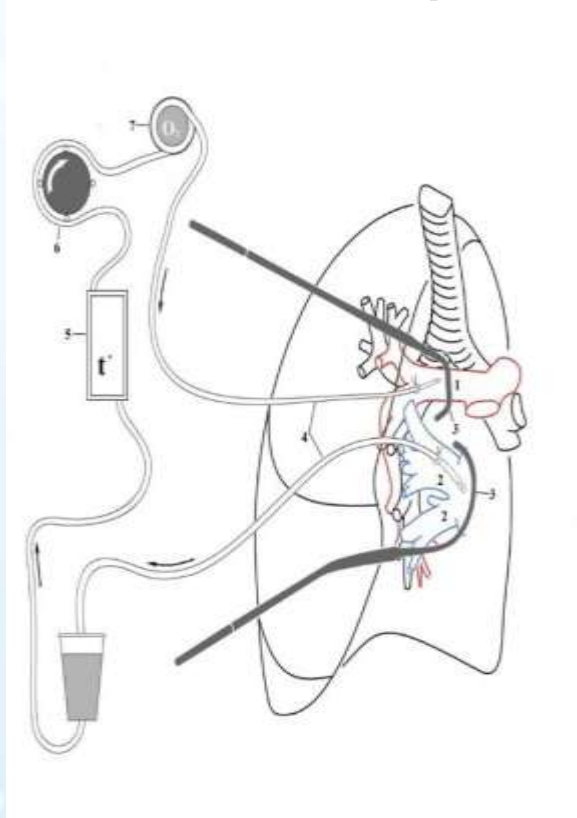
**Пациентка А., 16 лет,
Ds: Остеосаркома проксимального метафиза правой
большеберцовой кости. Состояние после комбинированного
лечения (12 циклов ПХТ + операция) в 2006 – 2007 году.**



- 03/03/2009 – ИХПЛ правого лёгкого, метастазэктомия (42 Mts!!!)
- 2 цикла системной полихимиотерапии
- 16/06/2009 – ИХПЛ левого лёгкого, метастазэктомия (28 Mts !!!)

Пациентка А., 16 лет,

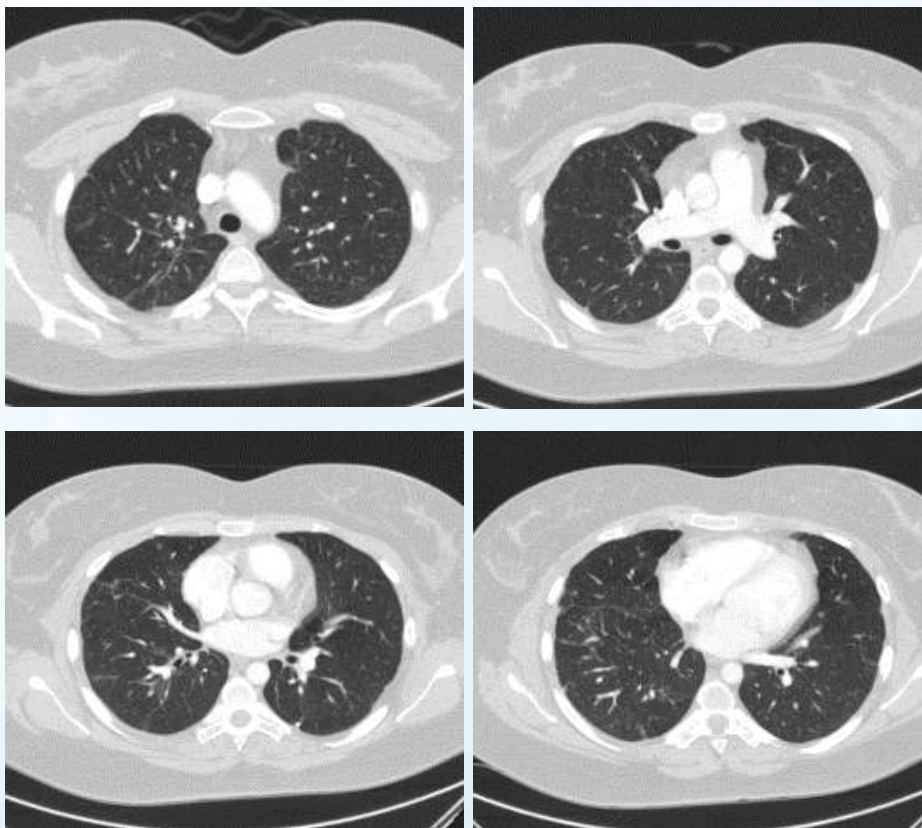
Ds: Остеосаркома проксимального метафиза правой большеберцовой кости. Состояние после комбинированного лечения (12 циклов ПХТ + операция) в 2006 – 2007 году.



- 03/03/2009 – изолированная химиперфузия и метастазэктомия **(42 Mts!!!)** из правого лёгкого
- 2 цикла системной полихимиотерапии
- 16/06/2009 – изолированная химиперфузия и метастазэктомия **(28 Mts!!!)** из левого лёгкого

Пациентка А., 26 лет

Обследована в сентябре 2017 года: 102 мес.(8 лет 6 мес.) после ИХПЛ и удаления 42 МТС справа и
99 мес. (8 лет 3 мес.) после ИХПЛ и удаления 28 МТС слева



.....Без признаков прогрессирования!!!

**Победитель номинации
«За проведение уникальной операции – 2017»**

Левченко Евгений Владимирович